

Einführung Tumoren am Kiefer

Daniel Koch, Dr. med. vet. ECVS, Diessenhofen, www.kochbass.ch
 Carla Rohrer Bley, Dr. med. vet. ACVR, Vetsuisse Fakultät, Universität Zürich

1. Orale Tumoren bei Hunden

	Malignes Melanom	Plattenepithelkarzinom	Fibrosarkom	Akanthomatöse Epulis
Häufigkeit	30-40%	17-25%	8-25%	5%
Mittleres Alter (Jahre)	12	8-10	7-9	8
Geschlecht	männlich (?)	keine	männlich	keine
Tiergrösse	kleine	grosse	grosse	-
Lokalisation (häufigste)	Gingiva, bukkale und labiale Mukosa	Rostrale Mandibula	Maxilläre Gingiva und harter Gaumen	Rostrale Mandibula
Lymphknotenmetastasen	Häufig (41-71%)	Selten (<40%), tonsillär häufig (>73%)	Manchmal (9-28%)	keine
Fernmetastasen	Häufig (14-92%)	Selten (<36%)	Manchmal (0-71%)	keine
Aussehen	Pigmentiert (67%) oder unpigmentiert (33%), ulzeriert	Rot, blumenkohlartig, ulzeriert	Flach, derb, ulzeriert	Rot, blumenkohlartig, ulzeriert
Knochenbeteiligung	Häufig (57%)	Häufig (77%)	Häufig (60-72%)	Häufig (80-100%)
Prognose nach Chirurgie	Mässig - gut	Gut	Mässig - gut	Hervorragend
Lokale Rezidive	0-59%	0-50%	31-60%	0-11%
Mittlere Überlebenszeit	5-17 Mo	9-26 Mo	10-12 Mo	>24-68 Mo
1-jährige ÜZ	21-35%	57-91%	21-50%	72-100%
Prognose nach RT	Gut	Gut	Schlecht - mässig	Hervorragend
Lokale Rezidive	11-27%	31-42%	32%	8-18%
Mittlere Überlebenszeit	4-12 Mo	16-36 Mo	7-26 Mo	37 Mo
1-jährige ÜZ	36-71%	72%	76%	>85%
Standard of Care	Chirurgie und / oder RT +/- Chemo +/- Immunotherapie	Chirurgie und / oder RT	Chirurgie und / oder RT	Chirurgie und / oder RT
Prognose	Mässig - gut	Gut - hervorragend	Gut	Hervorragend
Mittlere ÜZ	<36 Mo	26-36 Mo	18-26 Mo	>64 Mo
Todesursache	Fernmetastasen	Rezidiv oder Fernmetastasen	Lokales Rezidiv	Selten Tumorbedingt

2. Orale Tumoren bei Katzen

	Plattenepithelkarzinom	Fibrosarkom
Häufigkeit	70-80%	13-17%
Mittleres Alter (Jahre)	10-12	10
Geschlecht	keine	keine
Tiergrösse	-	-
Lokalisation (häufigste)	Zunge, Pharynx, Tonsillen	Gingiva
Lymphknotenmetastasen	<25%	Selten
Fernmetastasen	Selten	Selten (<20%)
Aussehen	Proliferativ, ulzeriert	Flach, derb
Knochenbeteiligung	Häufig	Häufig
Prognose nach Chirurgie	Schlecht - gut	Mässig
Lokale Rezidive		
Mittlere Überlebenszeit	45 Tage	
1-jährige ÜZ	10%	
Prognose nach RT	Schlecht	Schlecht - mässig
Lokale Rezidive		
Mittlere Überlebenszeit		
1-jährige ÜZ		
Standard of Care	Chirurgie und / oder RT +/- radiosensitizer	Chirurgie und / oder RT
Prognose	Schlecht - mässig	Mässig
Mittlere ÜZ	6-12 Mo	
Todesursache	Rezidiv	Lokales Rezidiv

3. Ueberlegungen zur Anästhesie

Eingriffe am Kopf gehören zu den schmerzhaften Operationen. Deswegen ist eine gute Analgesie notwendig. Die Analgesie soll wie üblich präoperativ beginnen. Die Kombination von Opioiden (zB Buprenorphine, später Opioid-Patches), NSAIDs und lokaler Anästhesie ergibt eine optimale Abdeckung.

Eine frühzeitige enterale Ernährung nach dem Eingriff liefert die nötige Energie zur Heilung der Gewebe, verhindert oder therapiert den allenfalls durch die Tumorerkrankung bestehenden Katabolismus und seine negativen Folgen auf den Matabolismus (Muskelhypotrophie, vermindert Ventilationskapazität der Lungen, Synthese- und Entgiftungstätigkeit der Leber reduziert, Unterfunktion der Nieren, Herzauswurfvolumen verringert, Darmmukosaabbau, reduzierte Fibroblastenaktivität, reduzierte Chemotaxis) und beugt dessen Folgeproblemen vor (Hypovolämie, metabolische Azidose, Pneumonie, Koagulationsstörungen, verzögerte Wundheilung, intestinale bakterielle Translokation, Immunsuppression, Schock oder Multiorganversagen) Eine optimale Versorgung beinhaltet deswegen auch die rechtzeitige Planung der Zwangsernährung.

3.1 Lokalanästhesie

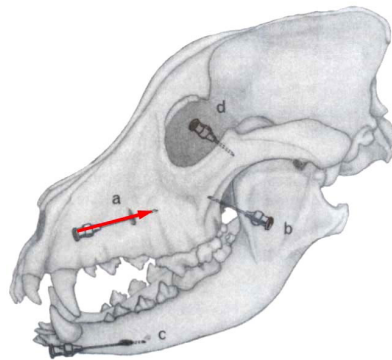
Die lokale Anästhesie im Kopfbereich ist eine Leitungsanästhesie am Austritt und entlang von Nerven des Oberkiefers. Es wird vorzugsweise Bupivacain 0.5 % verwendet. Die Wirkdauer ist 4-6 Stunden. In Tabelle 1 sind die wichtigsten Lokalanästhetika aufgeführt.

Tabelle 1: Gebräuchliche Lokalanästhetika und ihr allgemeiner Einsatz

Mittel	Relative Wirkungsstärke	Ungefähre Wirkungs-	Empfohlene	
		dauer	Infiltration (%)	Leitungsanästhesie (%)
Procain (Novocain®)	1	0.5-1	1	
Lidocain (Xylocain®)	2	1-1.5	0.5	1
Prilocain (Xylonest®)	2	1-1.5	0.5	1
Mepivacain (Scandicain®)	1.5	1-2	0.5	1
Etidocain (Dur-Anest®)	4	4-8		1
Bupivacain (Carbostesin®)	4	4-6	0.25	0.5

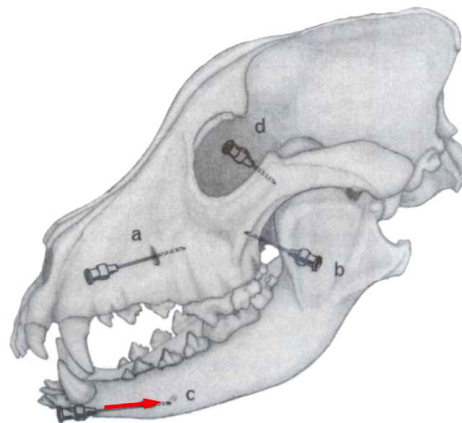
Anästhesie des N. infraorbitalis

Indikationen	Operationen an Oberlippe, Nase, Schneide- und Backenzähne des Oberkiefers, Oberkiefer im oralen Bereich
Technik	Das Foramen des N. infraorbitalis liegt einige Millimeter über P3 oder P4. Etwa. 1 cm vor der Grube wird die Kanüle durch die orale Schleimhaut eingestochen und ins Foramen eingeführt (Abbildung, a). Der Kanal ist 1- 4 cm lang. Je weiter die Kanüle Richtung Fossa pterygopalatina vorgeführt wird, desto mehr kaudale Anteile des Oberkiefers resp. Backenzähne werden anästhesiert.
Menge	1-2 ml



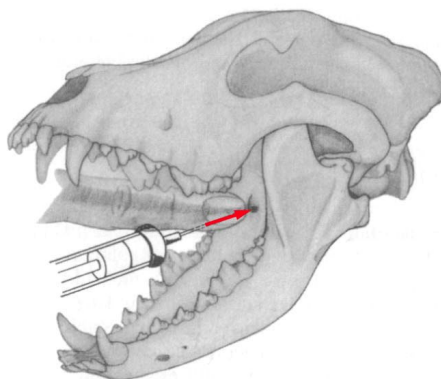
Anästhesie des N. mentalis

Indikationen	Operationen an Unterlippe bzw pars incisiva mandibulae
Technik	Es gibt zwei Foramina mentalia, das erste ist das grössere und liegt in der Mitte der Aussenfläche ventral von P1. Die Unterlippe wird seitwärts abwärts gezogen. Die Kanüle wird senkrecht zum Knochen und nur wenig nach kaudal und ventral gerichtet, eingeführt (Abbildung, c)
Menge	1-2 ml



Anästhesie des N. alveolaris mandibularis

Indikationen	Operationen an Unterkiefer, Unterlippe
Technik	Bei geöffnetem Fang wird der gestreckte Zeigefinger entlang der unteren Zahnreihe bis zum Proc. coronoideus mandibulae geführt. Etwa 2 cm kaudal des letzten Molaren findet man die Delle des Foramen mandibulare. Mit der zweiten Hand wird die Kanüle kaudal des Molaren eingestochen und dann unter Kontrolle des Fingers der ersten Hand zum Foramen geführt.
Menge	2 ml



3.2 Fütterungssonden

Oesophagussonden sind bei Eingriffen am Kopf sehr geeignet. Dabei wird die Sonde linksseitig in den kranialen Oesophagus eingeführt. Die Sondenspitze endet knapp vor dem unteren oesophagealen Sphinkter. Die Sonde kann jederzeit gezogen werden. Die Fistel schliesst sich innert weniger Tage.

Magensonden sind ebenfalls indiziert. Sie werden über Führungsdrähte linksseitig aus dem Magen geführt und fixiert. Die applizierten Volumina können etwas grösser sein als bei Oesophagussonden. Nicht-invasiv gesetzte Magensonden müssen 10 Tage verbleiben, damit die Öffnung im Magen an der Bauchwand anwachsen kann.

Nasen-Schlundsonden sind für Operationen am Kopf wenig geeignet, weil die zu applizierenden Volumina klein sind und eventuell gar das heilende Operationsgebiet passiert werden muss.

Tabelle 2: Zuzuführende Energiemengen pro Tag bei Zwangsfütterung

Grundumsatz (GU, in Joule) =	(125 x kg Körpergewicht) + 300
Totaler Energiebedarf bei Krankheitsstress:	
- nach Chirurgie	1.25 x GU
- Trauma	1.50 x GU
- Leber/Nierenversagen	1.25 x GU
- Sepsis	1.75 x GU
- Tumor	1.5 x GU

Referenzen

Aboud S, Mauterer J, McLoughlin M, Buffington A: Nutritional support of hospitalised patients, in: Textbook of small animal surgery, D Slatter (Ed), Saunders, Philadelphia, 63 – 83, 1993.

Alef M, Oechtering G. Anästhesie, in: Schebitz H, Brass W (Hrsg) Operationen an Hund und Katze. Parey Buchverlag Berlin, 71 – 126, 1999.

Withrow and MacEwen's Small Animal Clinical Oncology; 4. Auflage, 2007; Saunders Verlag, St. Louis, Missouri.