

Ablederungen, Abrasionen und Nass-Trocken Verbände

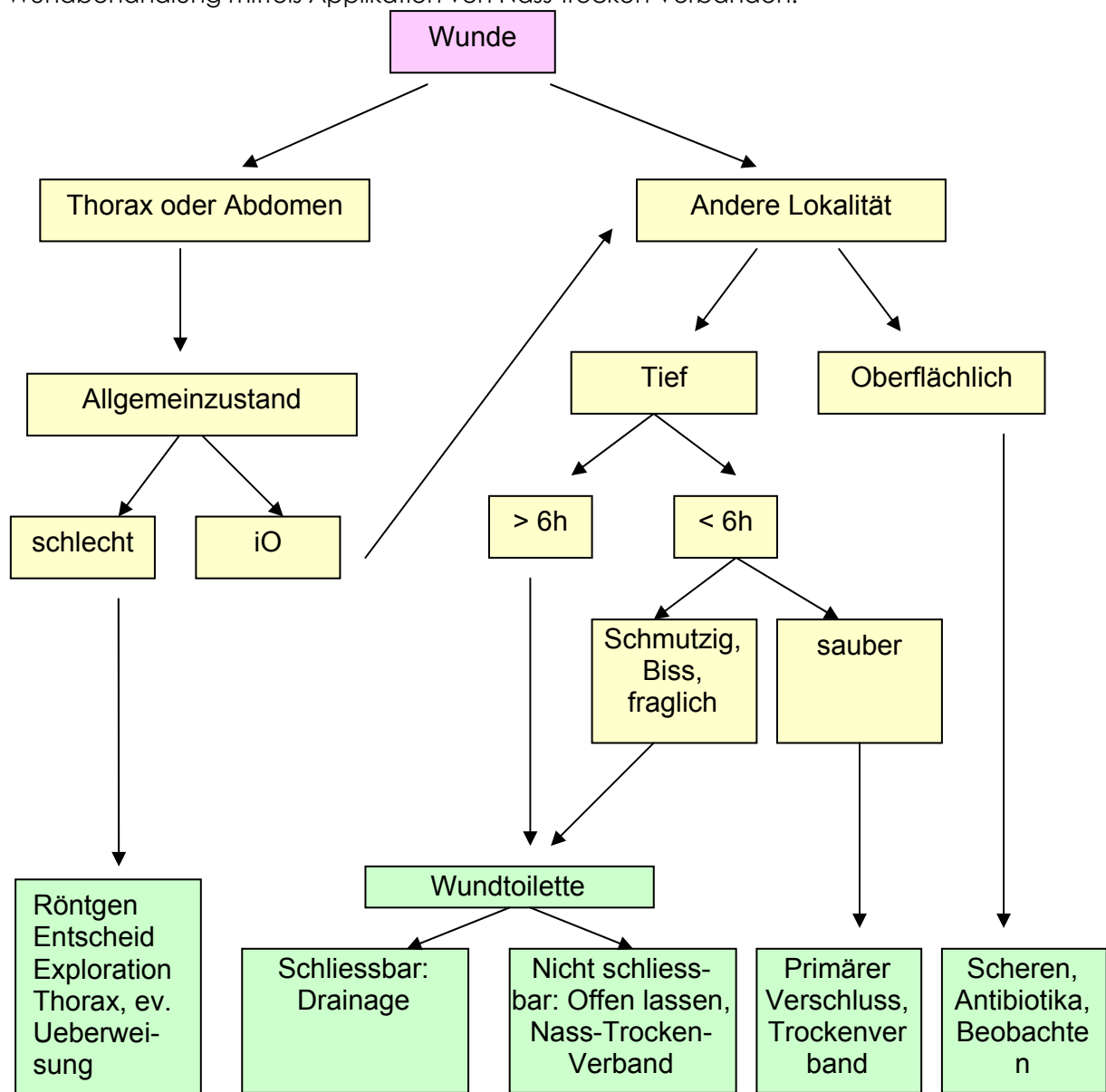
Daniel Koch, Dr. med. vet. ECVS Michaela Messmer, Dr. med. vet. ECVS, Andrea Maute, Dr. med. vet. ECVS

Ablederungen und Abrasionen entstehen durch das Einwirken rotationeller Kräfte auf die Haut, wie es sehr häufig, z.B. bei Autounfällen der Fall ist. Meistens sind dabei die distalen Gliedmassen betroffen. Die plötzlich auftretende starke Scherkraft führt zu massivem Hautverlust (anatomische Ablederung), oft kombiniert mit tieferem Weichteil oder Knochenschaden (Abrasion).

Bleibt die Hautoberfläche bei kompletter Disruption des Gefässnetzes auf Höhe der Tiefen Faszie jedoch intakt, kommt es zu einer nachfolgenden ischämischen Nekrose der Haut (physiologische Ablederung).

Obwohl diese Wunden meist sehr stark kontaminiert sind und unterschiedliche Mengen von nekrotischem Gewebe und Fremdmaterial vorliegen, ist strenge Asepsis bei der Wundbehandlung angezeigt um eine Suprakontamination zu vermeiden.

Hauptziel der Behandlung ist eine gute Wundtoilette mit nachfolgender offener Wundbehandlung mittels Applikation von Nass-trocken Verbänden.



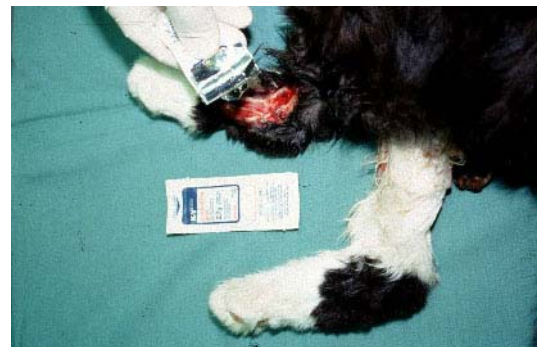Notfallbehandlung:

Nachdem lebensbedrohliche Zustände behandelt sind, wird die Wunde nach folgendem Schema behandelt:

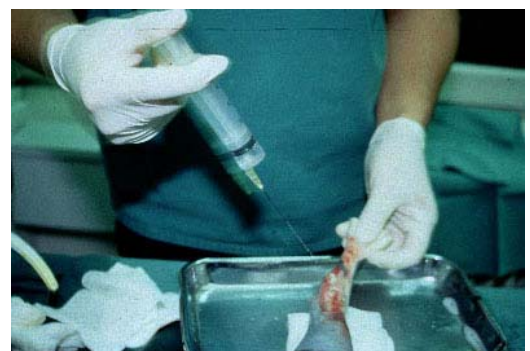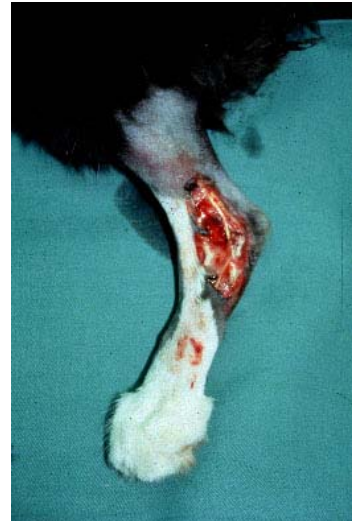1. **Handschuhe tragen!** Bakterien von ungeschützten Händen tragen zur Wundinfektion bei
2. Anlegen eines temporären Schutzverbandes
3. systemische Antibiose
4. Anfertigung von Röntgenaufnahmen, um Knochenschäden oder Gelenkinstabilitäten zu erkennen (Prognose)

1. Präparation des Wundgebietes

- Material:
- Einweghandschuhe
 - K-Y® / IntraSite Gel®
 - Schermaschine
 - Tupfer
 - Betadine® / Hibiscrub®



- Methode:
1. die Wunde wird mit sterilem, wasserlöslichem Gleitgel abgedeckt (K-Y® / IntraSite Gel®)
 2. die Haare im Umfeld der Wunde werden geschoren (Schermaschine)
 3. mit nassen Tupfern wird vorsichtig das Gleitgel mit anhaftenden Haaren von der Wunde entfernt
 4. chirurgisches Waschen der Wunde (Betadine®, Hibiscrub®), Wundränder mittels Rasierklinge von Haaren befreien



2. Wundtoilette

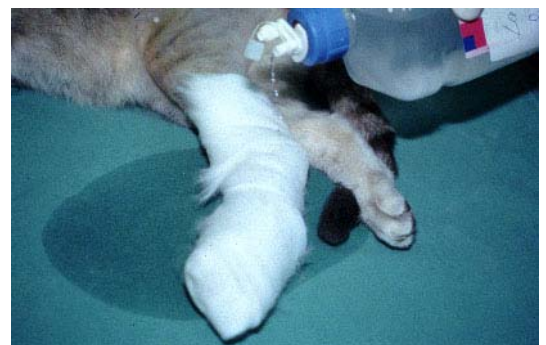- Material:
- sterile Abdecktücher
 - Skalpell
 - Mosquito
 - Pinzette
 - Spritze (20 ml)
 - Kanüle (20 gauge)
 - Spüllösung (Ringerlaktat, NaCl, Chlorhexidin, Lavasept®)

- Methode:
1. mit dem Mosquito werden Fremdkörper, lockeres totes Gewebe und Fibrin entfernt
 2. mit dem Skalpell werden die Wundränder (falls notwendig) angefrischt
 3. die Wunde wird mit moderatem Druck gespült (Spüllösung, Spritze und Kanüle)
falls offene Gelenke vorliegen nur Ringerlaktat oder NaCl verwenden!

3. Nass-trocken Verband

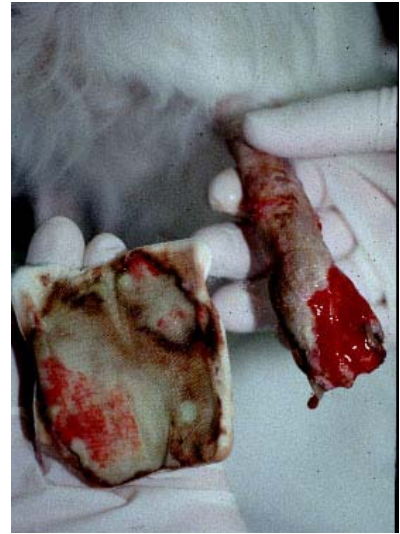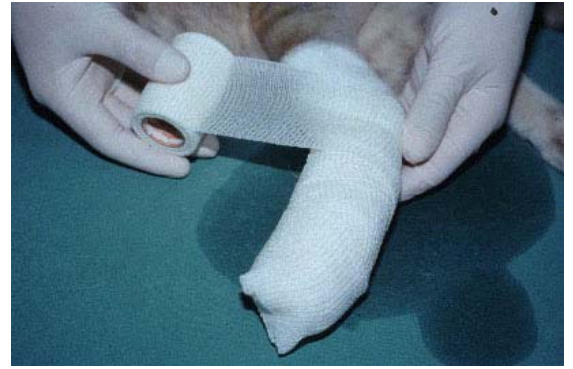- Material:
- sterile Tupfer
 - hydrophile Baumwollwatte
 - hydrophobe Watte (Soffban®)
 - elastische Bandage (Easifix®)
 - wasserdicht elastische Bandage (Vetrap®)
 - Spüllösung

- Methode:
1. die Wunde wird mit einem sterilen Tupfer bedeckt und nachfolgend mit Spüllösung getränkt
 2. eine Lage hydrophiler Watte wird locker von distal nach proximal gewickelt (das distale Ende der Extremität wird mit dem Verband verschlossen)
 3. die hydrophile Watte wird mit Spüllösung getränkt
 4. 1 - 2 Lagen hydrophober Watte bedecken die hydrophile Watte
 5. abschliessend wird je eine Lage einer elastischen Bandage und einer wasserabweisender Bandage angebracht



Nachbehandlung:

1. der Nass-trocken Verband wird 1 - 2 x täglich gewechselt (Handschuhe tragen !)
2. sobald sich ein Bett von gesundem Granulationsgewebe bildet, wird der Nass-trocken Verband durch einen trockenen Verband mit nicht adhäsiver Wundauflage (Telfa®, Adaptic®) ersetzt; diese Verbände werden bis zum endgültigen Wundverschluss (sekundäre Wundheilung oder Hautplastik) alle 2 - 4 Tage erneuert.



Schlingen und Stützverbände

Daniel Koch, Dr. med. vet. ECVS

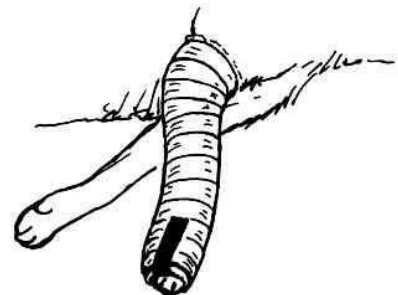
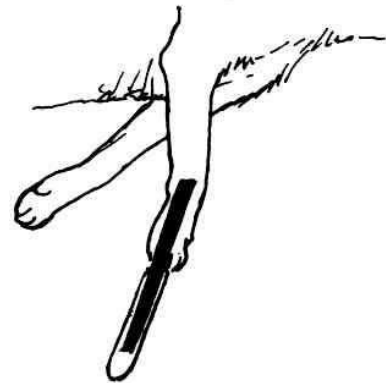Schlingen und Stützverbände werden gebraucht zum Schutz, zur Immobilisation und teilweise auch zur primären Stabilisation verletzter Gliedmassen. In manchen Fällen wirken sie auch Schwellungen entgegen. Verbände, mit oder ohne zusätzliche Stabilisatoren, werden normalerweise zur Behandlung von Verletzungen bis zur Höhe des Knie- respektive Ellbogengelenkes eingesetzt. Nur der Spica splint kann für proximalere Indikationen eingesetzt werden. Schlingen hingegen sind ausgezeichnete Immobilisationstechniken für die Schulter oder das Hüftgelenk. Es muss bei den Schlingen auf Stauungserscheinungen geachtet werden. Tiere mit Schlingen sind deshalb zur täglichen Kontrolle stationär zu halten.

Modifizierter Robert Jones Verband

Indikation: Postoperatives Verbinden nach Frakturbehandlung oder Arthrotomie oder Weichteileingriff bis auf die Höhe Ellbogen respektive Knie: Notfallbehandlung von Frakturen mit unterstützender Stabilisation durch Cast, Metall, Holz oder anderem Behelfsmaterial

Technik:

1. Klebestreifen werden auf die distale Extremität geklebt, das hervorstehende Ende wird auf einen Zungenspatel geklebt.
2. Der Zwischenzehbereich und der Carpalballen wird mit Watte geschützt.
3. Watte (synthetisch) wird von distal nach proximal in Endrotation um die Extremität gewickelt (Ausnahmen Exorotation nur postoperative bei der Korrektur der medialen Patellarluxation und bei der extrakapsulären Kreuzbandoperation). Das distale Ende des Verbandes bleibt offen, um Anzeichen einer Stauung feststellen zu können. Die Anzahl der Wattelagen hängt von der gewünschten Stabilität ab.
4. Eine bis zwei Lagen Gaze werden um die Wattelagen gelegt
5. Das Klebeband wird am distalen Ende auf den Verband geklebt

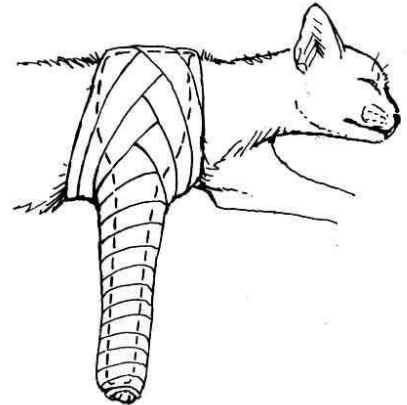


6. Der Verband wird mit einer wasserdichten elastischen Verbandsrolle geschützt.
7. An der dritten und vierten Zehe wird auf Stauungsanzeichen täglich kontrolliert (Schwellung, Empfindlichkeit, Temperatur). Der Verband muss bei Anzeichen einer deutlich reduzierten Durchblutung gewechselt werden.

Spica splint

Indikationen: Immobilisationen von Humerus, Schultergelenk und Ellbogengelenk; postoperativ nach Ellbogenluxation


- Technik:
1. Klebestreifen mit Zungenspatel auf distale Extremität kleben, Watte und Gaze in der gleichen Weise wie beim modifizierten Robert-Jones Verband um das Vorderbein und um den Thorax sowie kranial um das Sternum wickeln.
 2. Der Verband wird mit einem Cast verstärkt. Dabei ist das Vorderbein in Extension zu halten.
 3. Der Verband wird mit einer wasserresistenten Schutzschicht versehen



Cast

Indikationen; Frakturen von Radius / Ulna oder Tibia / Fibula, vor allem bei Jungtieren: idealerweise sind die Frakturen rotationsstabil und die Fragmente minimal disloziert.

- Technik:
1. Die Katze wird in Allgemeinanästhesie gelegt und in Seitenlage gebracht
 2. Zwei Klebestreifen mit Zungenspatel werden auf der dorsalen und der palmaren Seite angebracht
 3. Der Zwischenzehenraum und der Carpalballen wird gepolstert
 4. Ein Strumpfband wird über das Bein gezogen, die Enden müssen lang genug zum Zurückschlagen sein
 5. Genau zwei Lagen Watte werden um das Bein gewickelt, die beiden der Fraktur anliegenden Gelenke müssen einbezogen werden. Während der Wicklung wird die Gliedmasse mit Hilfe der beiden Klebestreifen in leichter Varusposition gehalten



6. Gaze wird um den Verband gewickelt, um ihn zu fixieren
7. Synthetischer Cast wird nach den Angaben des Herstellers vorbereitet und um die Gliedmassen gewickelt.
8. Der hart werdende Cast wird mit der flachen Hand endgeformt
9. Die Klebestreifen werden umgeschlagen und auf den Cast geklebt
10. Die Reduktion wird radiographisch dokumentiert
11. Der Cast wird mit wasserrestentem Verbandsmaterial geschützt
11. Der Cast wird alle 7 bis 14 Tage gewechselt (mit oszillierender Säge aufschneiden), dabei wird jedesmal geröntgt.
12. Anmerkung zum Hinterbein: Achillessehnen bei jungen Katzen verkürzen sich sehr schnell, deswegen sollten Casts an der Hintergliedmasse immer in maximaler Flexion des Tarsus gewandt werden
13. Anmerkung zur Vordergliedmasse: eine leichte Flexion im Carpus und im Ellbogengelenk hilft den Cast besser auf der Gliedmasse zu halten.

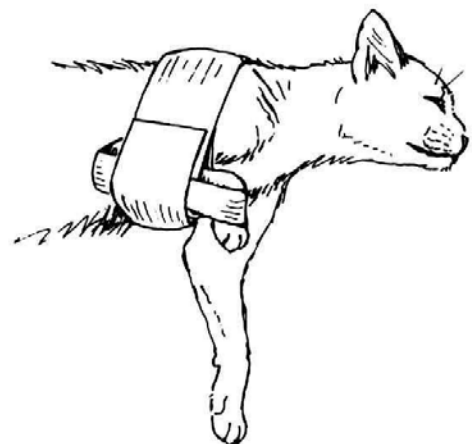


Velpeau-Schlinge

Indikationen: Die Velpeauschlinge hält den Carpus, den Ellbogen und das Schultergelenk in flexierter Stellung und verhindert die Belastung der Extremität. Daraus ergeben sich die Indikationen: Scapula- und Humerusfrakturen, Arthropathien in der Schulter und im Ellbogengelenk. Die Velpeauschlinge wird am besten beim wachen Tier angelegt.

Technik:

1. Es wird selbstklebende Binde verwendet
2. Das Antebrachium wird in die Schlinge so gelegt, dass mit der Binde eine Tasche entsteht.
3. Die Binde wird so um den Thorax gelegt, dass ein Gelenke in Flexion gebracht werden
4. Eine zweite Binde wird vom Ellbogen um den Carpus geführt und auf sich selbst verklebt. Diese Binde verhindert eine kraniales Ausrutschen des Antebrachiums aus der ersten Binde. Flexion des Carpus auf über 90 Grad ist zu vermeiden



5. Die Velpeauschlinge wird komplettiert, indem die erste Schlinge über die zweite gelegt und dann auf sich selbst fixiert wird.
6. Die Extremität wird täglich auf Stauungserscheinungen geprüft.

Carpalschlinge

Indikationen: Gleiche Indikationen wie bei der Velpeauschlinge, jedoch behält der Ellbogen eine volle Beweglichkeit. Katzen tolerieren die Carpalschlinge besser als die Velpeauschlinge

Technik:

1. Der Carpus wird in 90 Grad Flexionsstellung mit Watte umwickelt.
2. Die Flexion wird mit elastischer Binde fixiert
3. Mehr als 90 Grad Flexion führt zu Schmerzen im Carpalgelenk!

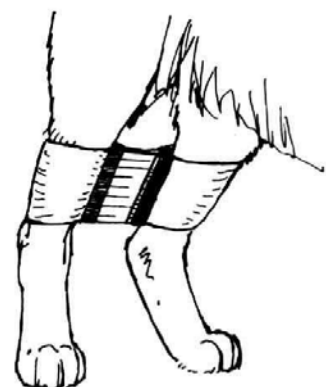
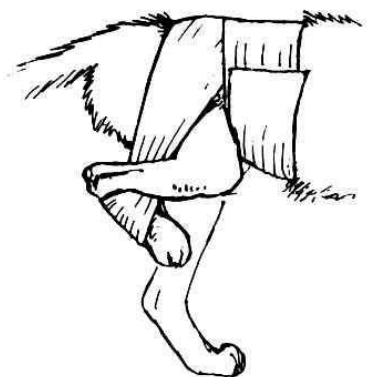


Ehmer-Schlinge

Indikationen: Kraniodorsale Hüftgelenkluxationen (nach Reposition); postoperativ nach interner Fixation von Femurhals- und -kopffrakturen. Die Ehmerschlinge führt zu einer Flexion des Hüft- und Kniegelenkes, Innenrotation und Abduktion der Hintergliedmasse.

Technik:

1. Es wird selbstklebende Binde verwendet
2. Die Metatarsi werden in die Schlinge gelegt
3. Die Binde wird medial des Unterschenkels, dann lateral des Quadriceps und schliesslich um das kaudale Abdomen geführt. Durch diese Schlingenführung wird das Hinterbein in der oben erwähnten Position gehalten.
4. Das Hinterbein wird täglich auf korrekte Platzierung und Stauungserscheinungen geprüft. Die Ehmerschlinge bleibt normalerweise 10 Tage.



Vergrüftungsgeschirr

Indikationen: Ventrale Hüftgelenkluxationen (nach Reposition), Frakturen des Beckenbodens.

Technik:

1. Es wird selbstklebende Binde verwendet
2. Beide distalen Tibiae werden je in ein Bindenstück eingelegt.
3. Die beiden Bindenenden werden so aufeinandergeklebt, dass die Katzen laufen können, das Spreizen der Hinterbeine jedoch weitgehend vermieden wird.
4. Die Schlingen werden bei den Tibiae durch zwei vertikal verlaufende Bindenstücke gesichert.